Mircea Ifrim

ATLAS GIẢI PHẪU NGƯỜI



Phần nội tạng

NHÀ XUẤT BẢN Y HỌC

MIRCEA IFRIM

ATLAS GIẢI PHẪU NGƯỜI

Phần nội tạng

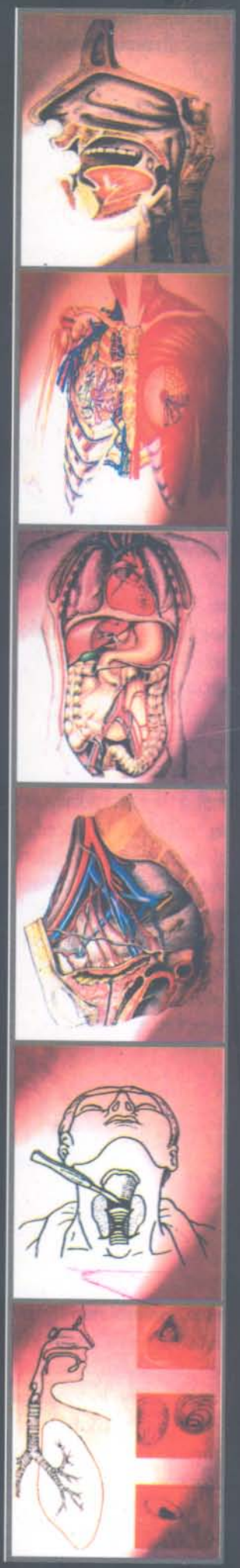

NHÀ XUẤT BẢN Y HỌC

GS. BS. MIRCEA IFRIM
VIỆN SĨ VIỆN HÀN LÂM Y KHOA RUMANI

ATLAS GIẢI PHẪU NGƯỜI

Phần nội tạng

Người dịch: BS. Nguyễn Kim Lộc

NHÀ XUẤT BẢN Y HỌC
HÀ NỘI - 2004

Mircea Ifrim

Member of the Medical Science Academy

Human Anatomy Atlas

Viscera

Coordinaitor:

Mircea Ifrim

Colaborators:

Chen Feng Ifrim,

Adrian Maghiar,

Traian Maghiar,

Acad. Gh. Niculescu

Reviewers:

Prof. Dr. Cezar Niculescu, Prof. Dr. Dumilru Dragoi, Prof. Dr. Mocanu Gh.

Illustrations by E. Pălrăscută

Translation into English – L.M.Roller

Ifrim, Mircea

Human Anatomy Atlas/Mircea Ifrim – Arad: Servo – Sal, 1999.

3 vol.; il.; 34cm.

ISBN 973 – 9442-03-X

Vol.II – 1999 – 272 p. Bibliogr. – ISBN 973-9442-04-8

611 (081)

Lời tựa

Cuốn Atlas giải phẫu người mà các bạn đang cầm trên tay có nội dung đề cập chủ yếu tới các tạng (cơ quan). Tác phẩm được xuất bản bằng tiếng Anh và là công trình đầu tiên thuộc thể loại này của ngành Giải phẫu học Rumani.

"Atlas giải phẫu người" trước hết là sự kế thừa và phát triển tư tưởng của nhà giải phẫu học vĩ đại Francisc Josef Rainer, cha đẻ của ngành Giải phẫu học Rumani. Nền tảng tư tưởng khoa học của Rainer bắt nguồn từ cách nhìn nhận cấu trúc theo chức năng: mọi cấu trúc giải phẫu đều được nghiên cứu và giải thích dựa trên cơ sở chức năng của chúng.

Bên cạnh đó, "Atlas giải phẫu người" còn đồng thời thể hiện một quan niệm cơ bản khác của y học hiện đại. Đó chính là quan niệm lâm sàng. Cuốn sách không đi vào mô tả các cấu trúc giải phẫu với những chi tiết rườm rà vô bổ. Ngược lại, nó tập trung trình bày các cấu trúc này trong mối tương quan với ý nghĩa lâm sàng của chúng theo phương pháp định khu, nhằm phát huy tới mức tối đa tính hữu dụng của giải phẫu học đối với thực hành y học.

Với nội dung kiến thức sâu rộng và hình ảnh minh hoạ lâm sàng phong phú, cuốn sách này thực sự đã vượt quá khuôn khổ của một cuốn Atlas giải phẫu học thông thường.

Thành công của cuốn sách bắt nguồn từ sự kết hợp giữa quan niệm định khu lâm sàng với những kỹ thuật nghiên cứu mới nhất về cấu trúc hình thái (chụp cắt lớp vi tính, ghi hình cộng hưởng từ, chụp nhấp nháy quét lớp, nội soi). Sự kết hợp ấy phản ánh quá trình vừa kế thừa những giá trị khoa học truyền thống được thiết lập bởi Francisc Josef Rainer, vừa không ngừng tiếp cận những khám phá mới nhất của y học hiện đại.

Với một phương pháp tiếp cận hoàn toàn mới, thoát hẳn khỏi lối mô tả chi tiết rườm rà để chỉ tập trung vào những khái niệm cơ bản nhất, có ý nghĩa lâm sàng quan trọng, cuốn "Atlas giải phẫu người" đã đạt tới một sự thông thoáng hiếm thấy trong một lĩnh vực vốn rất cụ thể là giải phẫu học. Cuốn sách chuyên khảo này, vì thế, là sự phản ánh xứng đáng của một ngành khoa học giải phẫu hiện đại, tương xứng với những đòi hỏi của kỉ nguyên mới đang bắt đầu.

Tác giả của cuốn "Atlas giải phẫu người" là một nhà giải phẫu học có uy tín, với tài năng và những cống hiến đã được biết đến trên toàn thế giới, và hiện đang giữ các chức vụ Chủ tịch của A.B.I – Uỷ ban Nghiên cứu Hoa Kỳ, Tổng Giám đốc của Viện Tiểu sử Thế giới ở Cambridge v..v.. Công trình này của ông được đánh giá là một đóng góp có giá trị của ngành Giải phẫu học Rumani cho giải phẫu học toàn thế giới. Nó cũng đồng thời là sự kết tinh của quá trình kế thừa có phát huy những giá trị khoa học và tinh thần của GS Rainer, một người luôn hướng cuộc đời mình theo theo câu châm ngôn: " Người thầy vĩ đại là người thầy đào tạo nên những thế hệ học trò xuất sắc hơn chính bản thân mình".

VIỆN SĨ GS. BS. NICOLAE CAJAL

Chủ tịch Viện Hàn lâm Y khoa Rumani

Lời nói đầu

Cuốn sách Atlas giải phẫu học, xuất bản bằng tiếng Anh là một tài liệu có nội dung vượt quá khuôn khổ của giải phẫu học kinh điển. Một mặt, chúng tôi nhấn mạnh tới những chi tiết giải phẫu có tầm quan trọng lâm sàng, và mặt khác chúng tôi trình bày những ứng dụng nội-ngoại khoa cơ bản dựa trên những hiểu biết sâu sắc về cấu trúc giải phẫu.

Giải phẫu của cơ thể sống có một vai trò quan trọng, khởi đầu bởi quan niệm của Giáo sư Francisc Rainer cho rằng: "Giải phẫu học là một khoa học của cơ thể sống". Cũng trong bối cảnh này mà giải phẫu học X quang, sáng lập bởi Eugen Flavu, một cựu sinh viên xuất sắc trước đây của Giáo sư Francisc Rainer, đã chiếm được vị trí ưu thế.

Do đó, sách Atlas này sẽ có ích đối với sinh viên của các trường đại học y khoa, và cả đối với những bác sỹ ở các ngành chuyên khoa khác nữa. Với cuốn sách này, họ có sẵn một tài liệu hoàn hảo về giải phẫu học lâm sàng rất hữu ích trong thực hành hàng ngày.

Tôi mong rằng, trong bối cảnh như vậy, được bày tỏ lòng biết ơn của tôi đối với những người thầy vĩ đại đã đào tạo tôi trong nhiều năm: Viện sĩ Stefan Milcu, Viện sĩ I. Făgărăsănu, Viện sĩ Theodor Burghele, GS. TS. V.Papilian, GS. TS. Th. Riga, GS. TS. F. Crăciun, Viện sĩ B. Menkes, GS.TS. Z.Iagnov, GS. TS. R.Robacki, GS. TS. I. Chiricula.

Đồng thời, tôi xin cám ơn rất nhiều Viện sĩ N. Cajal và Viện sĩ V.Voiculescu vì sự quan tâm nồng nhiệt và sự giúp đỡ thân thiết của các Viện sĩ trong toàn bộ quá trình nghề nghiệp của tôi.

Tôi mong muốn được bày tỏ lòng biết ơn tới những đồng nghiệp của tôi là các GS. TS. Cezar Niculescu, GS. TS. Dumitru Drăgoi và GS. TS. Gheorghe Mocanu, vì đã giúp đỡ tôi có hiệu quả để hoàn thành cuốn sách Atlas này.

Cuối cùng nhưng không hề kém phần lớn lao, tôi xin bày tỏ lòng kính trọng sâu sắc nhất tới Viện sĩ Gheorghe Niculescu, mà tôi có hân hạnh được cộng tác gần gũi và suốt đời Viện sĩ đã giành cho tôi tình bạn chân thành.

GS. BS. MIRCEA IFRIM

Viện sĩ Viện Hàn lâm Y khoa

Mục lục

Lời tựa 3
Lời nói đầu 5
Chương 1. Đầu và cổ **9**
Mở đầu 11
Vùng mũi 12
Các hốc mũi 15
Những xoang cạnh mũi 21
Hốc miệng 23
Tiền đình hốc miệng 24
Hốc miệng chính thức 25
Những vùng nông của hốc miệng và của mặt 28
Nền (sàn) hốc miệng 31
Lưỡi và vùng lưỡi 32
Hệ thống tuyến nước bọt của hốc miệng 38
Vòm miệng 41
Các thành phần phụ thuộc của hốc miệng 49
Vùng hầu 55
Hầu (Họng) 55
Vùng dưới hàm và vùng mang tai 65
Vùng dưới hàm 65
Vùng mang tai 66
Vùng thanh quản 67
Thanh quản 67
Vùng tuyến giáp - khí quản - thực quản 81
Tuyến giáp 81
Khí quản đoạn cổ 87
Thực quản đoạn cổ 89
Chương 2: Ngực **91**
Thành ngực 93
Vùng vú (vùng tuyến vú) 95
Khoang ngực 97
Màng phổi 97
Phế quản gốc 101
Phổi 103
Cây phế quản 108
Trung thất 116
Trung thất trước 116
Vùng tim-màng ngoài tim 127
Trung thất sau 146
Chương 3. Bụng **155**
Mở đầu 157
Giới hạn và các thành của bụng 157
Ổ bụng 162

Phúc mạc (Màng bụng) ... 162
Tầng treo kết mạc tràng ngang ... 179
Vùng dạ dày ... 179
Vùng tá tràng-tụy tạng ... 189
Vùng gan ... 196
Vùng lách ... 216
Tầng dưới mạc treo kết tràng ngang ... 218
Hỗng tràng và hồi tràng (Hỗng-hồi tràng) ... 219
Đại tràng (Ruột già) ... 226
Khoang sau phúc mạc ... 244
Các tuyến thượng thận ... 247
Thận ... 248
Niệu quản ... 262
Các mạch máu ở khoang sau phúc mạc ... 265
Hệ thống bạch huyết sau phúc mạc của ổ bụng ... 267
Chuỗi thần kinh giao cảm thắt lưng ... 269
Đám rối tạng (Đám rối dương) ... 270
Chương 4. Chậu hông ... 273
Mở đầu ... 275
Phúc mạc chậu hông ... 276
Bàng quang ... 282
Các cơ quan sinh dục trong của nam giới ... 285
Tinh hoàn ... 287
Mào tinh ... 288
Ống tinh ... 290
Ống phóng tinh ... 291
Tuyến tiền liệt ... 292
Các bọng tinh (Các tuyến bọng) ... 295
Niệu đạo nam giới ... 295
Các cơ quan sinh dục trong của nữ giới ... 299
Vùng âm đạo ... 299
Vùng tử cung ... 304
Vùng vòi tử cung-buồng trứng ... 312
Niệu đạo nữ giới ... 319
Đáy chậu ... 321
Các bộ phận sinh dục ngoài của nữ giới ... 332
Các bộ phận sinh dục ngoài của nam giới ... 335
Chương 5. Một số ứng dụng lâm sàng nội-ngoại khoa ... 341
Một số ứng dụng nội-ngoại khoa ... 343
Chương 6. Những khái niệm về giải phẫu in vivo và nội soi ... 363
Những khái niệm về giải phẫu in vivo và nội soi ... 365
Khám lâm sàng các tạng trong khoang thân ... 365
Hình chiếu các tạng trong ổ ngực lên thành ngực ... 365
Hình chiếu các tạng trong ổ bụng lên thành bụng ... 372
Khám các tạng trong khoang thân bằng dụng cụ ... 382
Tài liệu tham khảo chọn lọc ... 399

Đầu và cổ

Mở đầu

Vùng mũi

Hốc miệng

Vùng hầu (vùng họng)

Vùng dưới hàm và mang tai

Vùng thanh quản

Vùng tuyến giáp - khí quản - thực quản

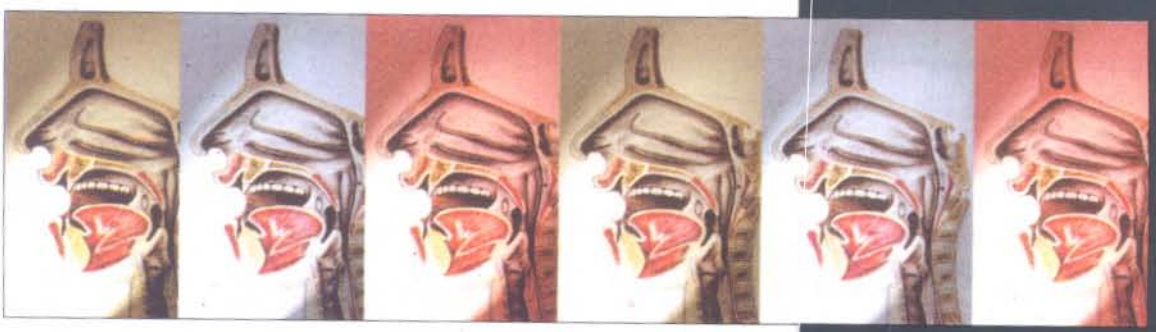

Chương 1

Mở đầu

Phần trên của thân người bao gồm hai thành phần: *đầu* (*cephalaeum*) và *cổ* (*cervix*), giới hạn phân cách giữa hai phần này là một đường vòng, bắt đầu *từ ụ chẩm ngoài* (*inion*), đường này kéo dài sang hai bên dọc theo đường chẩm trên, tới mỏm chũm, chạy vòng qua mỏm này tới phía dưới ống tai ngoài, rồi tới bờ sau của ngành lên xương hàm dưới thì đổi hướng đi tiếp xuống dưới dọc bờ này để tới *góc xương hàm dưới* (*gonion*), rồi tiến ra phía trước dọc theo bờ dưới của xương này tới *ụ cằm* (*gnathion*), ở đây đường giới hạn ở hai bên gặp nhau khép kín vòng giới hạn giữa đầu và cổ.

của cán xương ức, ở đây đường này trùng với giới hạn dưới của hố tĩnh mạch cảnh.

Những cơ quan tạo nên phần đầu của "bộ máy thu nhận các chất" (Rainer) tức là phần trên cùng của hệ tiêu hoá và hô hấp, được gọi tên không thật chính xác là các "tạng" (hoặc "cơ quan")[1]. Những nhà giải phẫu cổ gọi các thành phần của hệ thống tiêu hoá và hô hấp nằm ở trong lồng ngực và ổ bụng là "tạng", vì nhìn thấy chúng có vẻ bóng mượt (nhày nhớt), ẩm ướt, và nằm trong một ổ thanh mạc (ổ màng phổi hoặc phế mạc, ổ màng ngoài tim hoặc ngoại tâm mạc, ổ màng bụng hoặc phúc mạc), mà từ đó chúng có thể dễ dàng đưa ra ngoài được

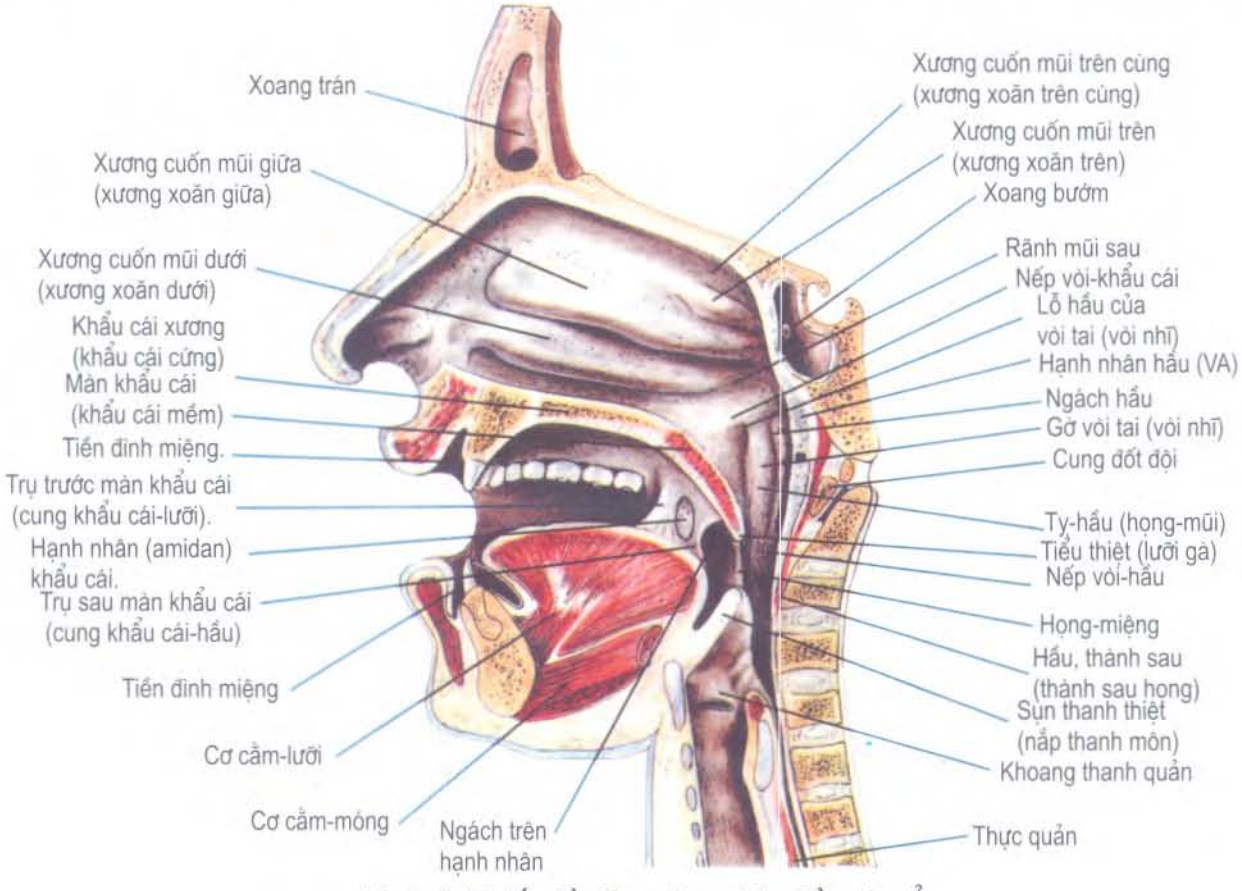

Hình 1: Thiết đồ đứng dọc giữa đầu và cổ

Đường giới hạn dưới của vùng cổ, phân cách cổ và ngực, là một đường bắt đầu từ đỉnh mỏm gai của đốt sống cổ thứ 7, kéo dài sang hai bên, tới mỏm cùng các xương vai, rồi đổi hướng đi ra trước và vào trong, dọc theo bờ trước của hai xương đòn, tới bờ trên

[1] "Tạng" dịch từ danh pháp tiếng Latin "viscera", có nghĩa chung là các bộ phận hoặc cơ quan trong cơ thể; ở đây tác giả trình bày nguồn gốc của từ "viscera" xuất phát từ tính ngữ có nghĩa là nhẵn, bóng, trơn, ẩm, mới đầu để chỉ những bộ phận, cơ quan nằm trong lồng ngực và ổ bụng nhờ thanh mạc bao bọc, nên có được những tính chất trên. Tuy nhiên, ngày nay nghĩa của từ này được mở rộng để chỉ cả nhiều bộ phận, cơ quan khác không ở trong lồng ngực và ổ bụng, như mũi, miệng, hầu; có thể dịch từ "viscera" sang tiếng Việt là "tạng" hoặc "cơ quan".